

Primary Angle Closure Glaucoma

- आँखें लाल होना ।
- आँखों की दृष्टि क्षमता में निरंतर परिवर्तन ।
- आँखों की दृष्टि क्षमता में कमी ।
- आँखों से इन्द्रधनुष की तरह रंग दिखना ।
- परिधि के दृष्टि क्षेत्र में कमी

Management

1. दबाव के नियंत्रण के लिये दवाइयां (Topical)
2. लेजर आइरिडोटोमी
3. ग्लॉकोमा की शल्यचिकित्सा
 - ट्रेबेकुलेक्टोमी
 - अहमदे ग्लॉकोमा वाल्व



प्राथमिक तौर पर मरीज को ग्लॉकोमा बीमारी के बारे में जागरूक होने की जरूरत है और उसे आजीवन नियमित जाँच व उपचार की आवश्यकता है ।

4. कभी कभी दूसरे शल्य चिकित्सा जैसे विट्रियोरेटिनल सर्जरी या कॉम्प्लिकेटेड मोतियाबिंद सर्जरी के कारण आंखों का दबाव बढ़ता है जो दवाईयों से नियन्त्रित नहीं होता । ऐसी परिस्थिति में जटिल काँचियांबिंद के आपरेशन की जरूरत होती है जिसके लिए अनुभव की जरूरत होती है ।

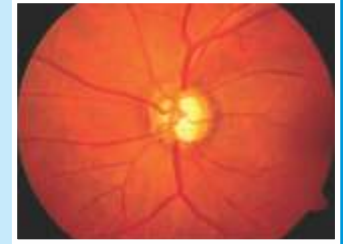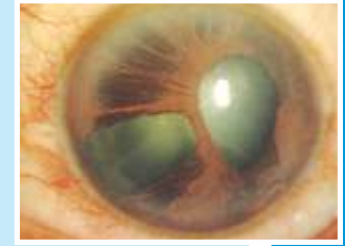
काँचियांबिंद दृष्टि को चोरों की तरह चुरा लेती है।

MGM Eye Institute



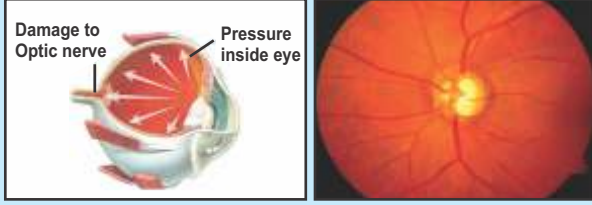
5th Mile, Vidhan Sabha Road, Raipur (C.G.) 493111
Ph: 0771 2970670, 71, 72
Web Site: www.mgmeye.org

ग्लॉकोमा काँचियांबिंद



ग्लॉकोमा क्या है ?

ग्लॉकोमा आँखों की बीमारी है, जिसमें आँखों की रोशनी जो एक बार चली जाती है उसको दोबारा लौटा नहीं सकते हैं। इस बीमारी में आँखों की नस अर्थात् ऑप्टिक नर्व में क्षति पहुँचती है जिसका मूल कारण आँखों के अंदर का बढ़ता हुआ दबाव होता है। ग्लॉकोमा विष्व में अंधत्व का मुख्य कारण है। 90% से ज्यादा लोगों को यह पता नहीं है कि वे ग्लॉकोमा से पीड़ित हैं।



ऑप्टिक नर्व में दुष्प्रभाव


क्या आप जानते हैं कि हमारे छत्तीसगढ़ के 2 करोड़ की जनसंख्या में एक अनुमान के अनुसार लगभग ढाई लाख की जनसंख्या काँचिया बिंद से पीड़ित है तथा 39 हजार जनता पूर्ण रूप से काँचिया बिंद के कारण अंधत्व का शिकार हो चुकी है और साथ ही साथ छत्तीसगढ़ की प्रगतिशील राजधानी में 30 लाख की जनसंख्या में 40 हजार इस बीमारी से पीड़ित हैं और अंधत्व की शिकार 6 हजार जनता हो चुकी है।

ग्लॉकोमा का परिणाम

प्रारंभिक अवस्था में ग्लॉकोमा में दृष्टि कम होने का कोई लक्षण दिखाई नहीं पड़ता परंतु जब यह बढ़ता है तब इसका प्रभाव केन्द्रीय

दृष्टि पर पड़ता है और लक्षण दिखाई पड़ने लगते हैं।

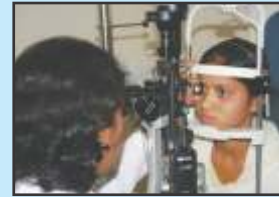ग्लॉकोमा में दृष्टि क्षेत्र इस प्रकार से संकुचित होता है।



ग्लॉकोमा को कैसे पहचाने ?

Tonometry

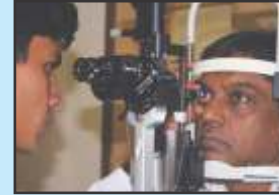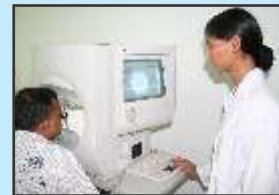आँखों के दबाव की जाँच



Slit Lamp

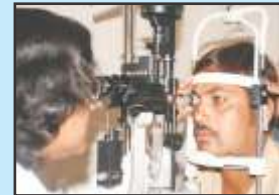Biomicroscopy

आप्टिक नर्व की जाँच



Gonioscopy

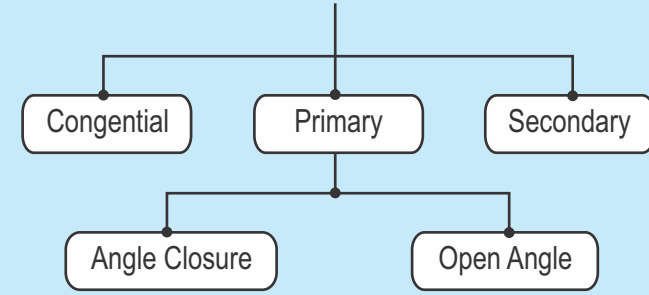
आँखों के एंगल की जाँच



Perimetry

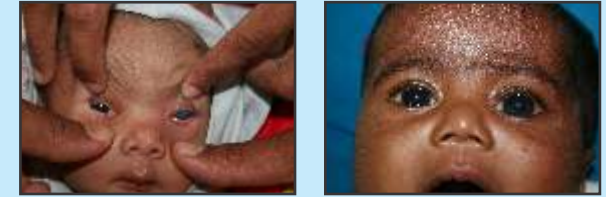दृष्टि क्षेत्र की जाँच

ग्लॉकोमा के प्रकार



Developmental Glaucoma

(जन्मजात ग्लॉकोमा)



- नवजात शिशु की आँखें बड़े आकार की हो जाते हैं।
- शिशु लाईट के तरफ देखने से हिचकिचाता है।
- शिशु की आँखों से लगातार पानी टपकता है।
- शिशु की आँखों में सफेदी आ जाती है।

ग्लॉकोमा के क्या लक्षण है ?

Primary Open Angle Glaucoma में कोई लक्षण नहीं पाये जाते हैं। इसलिये इस बीमारी को चोर की भाँति माना जाता है जो चुपके से आँके नजर को खत्म कर देता है।